含歯性嚢胞に歯牙腫が共存した1例

陶山一隆　空閑祥浩　山辺滋
柳本惣市　水野明夫　高橋弘
岡邊治男

A Case of Dentigerous Cyst Associated with an Odontoma

Kazutaka SUYAMA, Yoshihiro KUGA, Shigeru YAMABE,
Souichi YANAMOTO, Akio MIZUNO, Hiroshi TAKAHASHI
and Haruo OKABE

日本口腔診断学会雑誌　第12巻　第1号　別刷
（1999年3月）

〔日口診誌　第12巻　第1号：154～157頁，1999，3月〕

含歯性嚢胞に歯牙腫が共存した1例

陶山一隆　空閑祥浩　山辺　滋
柳本惣市　水野明夫　高橋　弘*
岡邊治男*

A Case of Dentigerous Cyst Associated with an Odontoma

KAZUTAKA SUYAMA, YOSHIHIRO KUGA, SHIGERU YAMABE,
SOUICHI YANAMOTO, AKIO MIZUNO, HIROSHI TAKAHASHI*
AND HARUO OKABE*

Abstract: A dentigerous cyst associated with an odontoma in right third molar region of the mandible is reported. The patient referred to our hospital because of swelling in the right posterior mandible. In radiographic examination, a cystic lesion around the crown of an impacted wisdom tooth was shown. Histopathological examination revealed that the cyst wall was lined by nonkeratinized squamous epithelium, and a small tooth-like structure was seen in fibrous connective tissue.

Key words: dentigerous cyst（含歯性嚢胞），odontoma（歯牙腫），third molar region of the mandible（下顎智歯部）

〔Received Sept. 29, 1998〕

緒　言

含歯性嚢胞は歯原性嚢胞の約6分の1を占め，歯根嚢胞についで発生頻度が高いといわれている。含歯性嚢胞には歯牙腫と併存して発生するものがあり，歯牙腫を伴った含歯性嚢胞あるいは嚢胞性歯牙腫として報告されている[1]が，その発生頻度は極めてまれである。

われわれは下顎智歯部に発生した含歯性嚢胞に歯牙腫が共存した1例を経験したので，その概要を報告する。

症　例

患者：69歳，女性。

初診：1992年9月30日

主訴：右側下顎臼歯部の腫脹

既往歴および家族歴：特記事項なし。

現病歴：当科初診の1週間前より右側下顎臼歯部の腫脹に気づき，某歯科医院を受診した。同院にて，⑦ 6 ⑤ ブリッジ除去および抗生剤の投与を受け，症状は軽減したが，X線検査により 8 埋伏歯および 8 7 部を含む下顎骨のX線透過像を指摘され，当科を紹介された。

現症

全身所見：体格は中等度，栄養状態は良好で，全身的に特記すべき事項は認められなかった。

口腔外所見：顔貌は左右対称で，特記すべき事項は認められなかった。

長崎大学歯学部第一口腔外科学教室（主任：水野明夫教授）
* 長崎大学歯学部口腔病理学教室（主任：岡邊治男教授）
First Department of Oral and Maxillofacial Surgery, Nagasaki University School of Dentistry（Chief: Prof. AKIO MIZUNO）1-7-1 Sakamoto, Nagasaki 852-8588, Japan.
* *Department of Oral Pathology, Nagasaki University School of Dentistry*（Chief: Prof. HARUO OKABE）

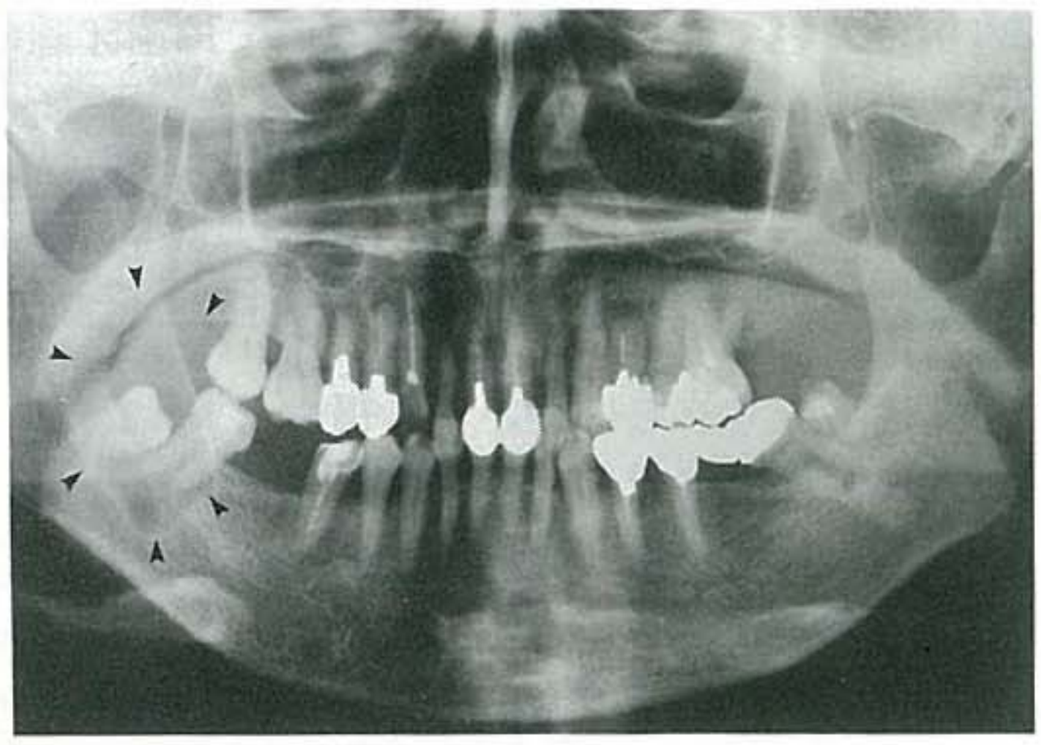

写真 1　初診時パノラマ X 線写真
8 相当部から右下顎枝上前方部にかけて（矢印）嚢胞様 X 線透過像を認める

口腔内所見：7 遠心部歯肉に軽度の腫脹，発赤を認めた。7 は失活歯で，打診痛を認めた。

X 線所見：パノラマ X 線写真において，7 近心部から右下顎枝上前方部にかけて，埋伏した 8 の歯冠ならびに 7 歯根を包合する，60×25 mm 大，類円形の嚢胞様 X 線透過像を認めた（写真 1）。この嚢胞様 X 線透過像は下顎体の下方約 2 分の 1 まで及んでおり，下顎管は下方に圧排されていた。また，右下顎枝前縁部皮質の前方への，舌側皮質の内方への膨隆がパノラマ X 線写真ならびに PA X 線写真にて認められた。

臨床診断：8 埋伏歯，8 7 部含歯性嚢胞

処置および経過：初診当日，局所麻酔下に，8

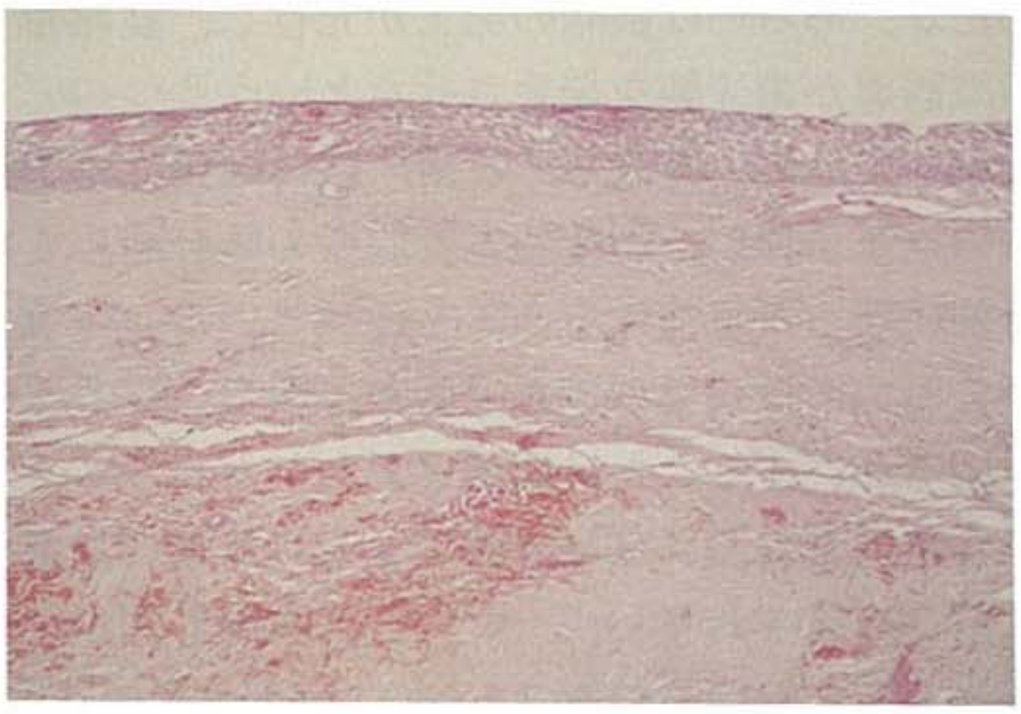

写真 2　嚢胞壁の病理組織像
（H-E 染色 20×2.5）

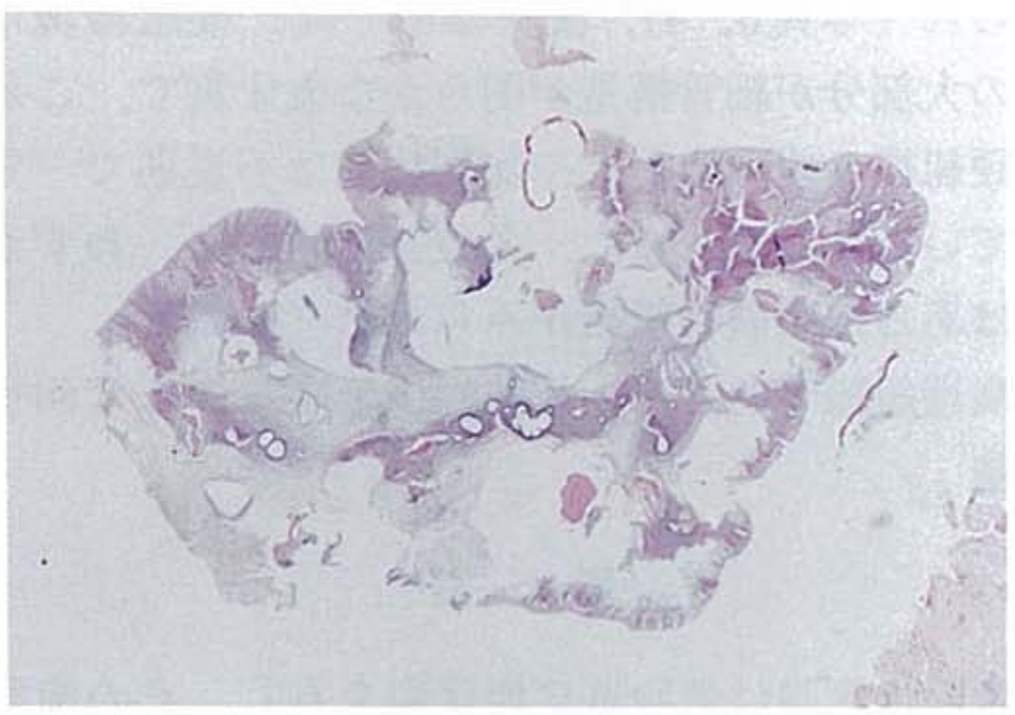

写真 4　歯牙腫の病理組織像
（H-E 染色 2×3.3）

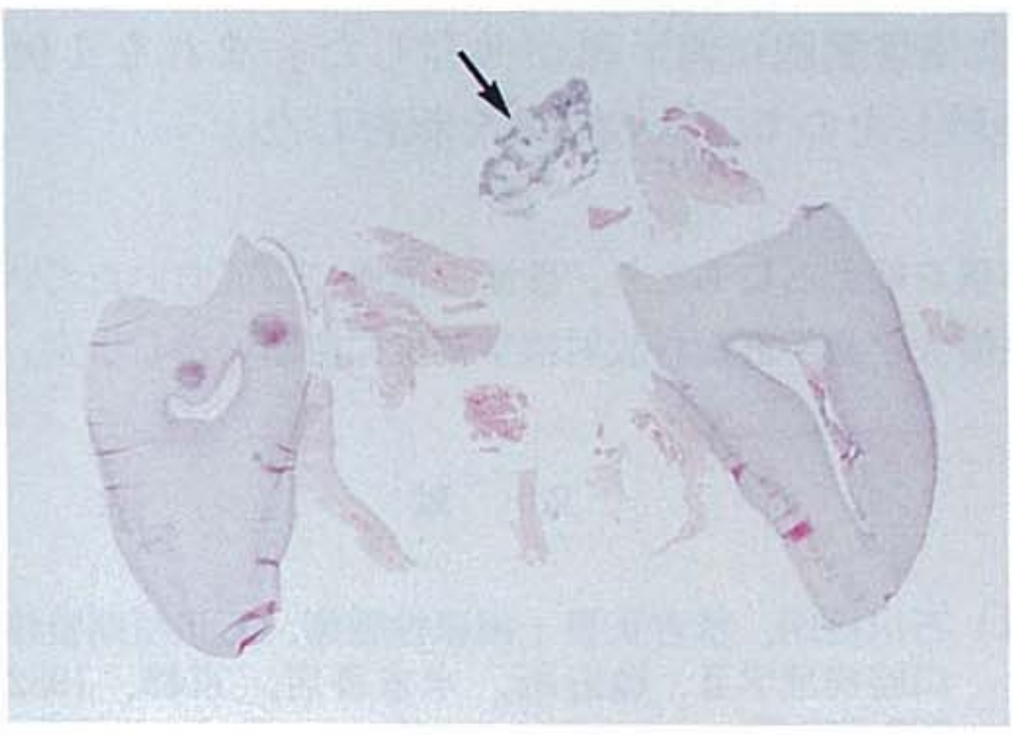

写真 3　摘出物の病理組織像
（H-E 染色 2×1）
矢印部に硬組織塊がみられる

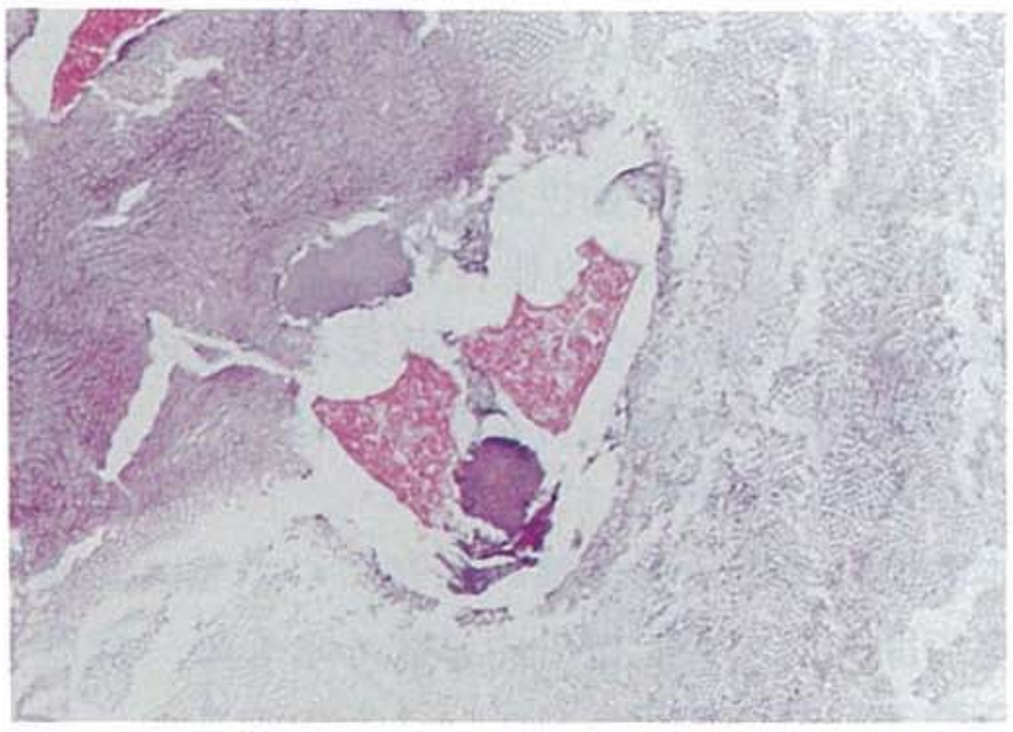

写真 5　歯牙腫の病理組織像
（強拡大　H-E 染色 20×4）
細管構造が明らかな象牙質の中に歯髄様組織がみられる

埋伏歯の歯冠を包合し，7| 遠心より頬側面に癒着していた比較的大きな病変を 8 7| を抜歯しながら一塊に摘出した。遠心部より臼後三角部の下顎骨は吸収され，下顎枝前縁部皮質は前方へ，舌側皮質は内方へ膨隆し，菲薄化していた。

摘出物所見：摘出物は 45×25×20 mm 大で，全体として嚢胞状を呈していた。赤色または赤褐色を呈する被膜を有し，嚢胞壁は 1 mm ほどの厚さで，嚢胞腔内には黄褐色の泥状内容物がみられた。

病理組織所見：嚢胞壁は8| 埋伏歯の歯頸部に付着しており，嚢胞壁の内面は 4 ～ 5 層の退縮エナメル上皮様上皮で覆われ，その下方は中等度の炎症性細胞浸潤がみられる粗な結合組織がみられた（写真 2）。嚢胞壁の上方部には小さな硬組織塊がみられ（写真 3，4），脱灰標本では，硬組織塊はその大部分が細管構造が明らかな象牙質で，これら硬組織の組み合わせや配列状態は不規則で一定していなかった。また，各硬組織間には，わずかではあるが歯髄様組織がみられた（写真 5）。

病理組織学的診断：複雑性歯牙腫を伴う含歯性嚢胞

考　察

含歯性嚢胞は嚢胞壁に埋伏歯を有し，その歯冠を嚢胞腔内に含むものを指す。石川[1,2]によると，この含歯性嚢胞の嚢胞壁には，まれに歯牙腫組織が存在することがあり，本邦では歯牙腫を伴った含歯性嚢胞として報告されており，アメリカ学派によって Cystic Odontoma と呼ばれたものに相当するとしている。

歯牙腫を伴った含歯性嚢胞はきわめてまれであり，大村ら[3]の統計的報告によると，本邦では 1992 年までに 16 例の報告が散見されるのみである。われわれが渉猟し得た限りにおいても，その後の報告例は 4 例[4-7]にすぎない。

本嚢胞における歯牙腫の局在については，嚢胞上皮で囲まれた嚢胞壁の中に認めるもの，嚢胞と歯牙腫が独立して存在しているものの 2 つに分けられ，記載不十分な 2 例を除いた 18 例中 14 例が嚢胞壁の中に認めるものであり，両者が独立して存在しているものは比較的まれのようである。本報告例においては，術前の X 線写真では歯牙腫の存在は不明確であり，その局在に関して断定的なことは言えないが，病理組織像からみて，嚢胞の上方に歯牙腫が独立して存在していた可能性もあると考えられた。

本病変の成り立ちについて，福士ら[4]は，歯牙腫の形成途中で歯原性上皮が増殖・嚢胞化したもの，あるいは隣接する個別の原基から発生したものなど，その可能性を考察している。また，大村ら[3]は，歯牙腫の圧力が歯の萌出力を勝るとする単純な物理的な力関係が埋伏歯に嚢胞化を起こさせるという考えに加えて，発生時期や多くの内因的な因子などが重なり合っての結果であろうと推測している。さらに安彦ら[6]は，形成途上の歯牙腫の緩慢な増殖に比べ，歯原性上皮が著しく増殖したか，あるいは嚢胞の発生が先行し，嚢胞壁の組織誘導が歯牙腫を発生させたという 2 つの考えを示している。富永ら[7]は歯牙腫に近接する顎嚢胞の成長に伴い，歯牙腫と嚢胞壁の結合組織が移行的になった可能性もあると述べている。本報告例においては病巣の成長過程が不明で，成り立ちを明らかにすることは困難と思われた。

含歯性嚢胞および歯牙腫はともに比較的若年者に多く発見されている[1,8,9]が，本報告例は，69 歳という比較的高齢者であったことが特徴的であった。

結　語

われわれは，69 歳女性の下顎智歯部に発生した「含歯性嚢胞に歯牙腫が共存した」まれな 1 例を経験したので，その概要を報告した。

稿を終えるにあたり，診断・治療にご協力いただいた長崎大学歯学部歯科放射線学教室に深謝いたします。

文　献

1）石川梧朗，秋吉正豊：歯原性腫瘍．石川梧朗監修，口腔病理学Ⅱ，改訂版，永末書店，京都，1982，507-512 頁．
2）石川梧朗：歯原性腫瘍について，とくに病理学的方面から（その 2）．口病誌，27：307-322，1960．
3）大村あゆみ，白土雄司，谷　龍治，他：下顎骨に歯牙腫と含歯性嚢胞が共存した 1 例．口科誌，41：

536-541, 1991.
4) 福士智之, 田中純一, 小川　透, 他：濾胞性歯嚢胞と歯牙腫が共存した1例. 日口外誌, 37：711-714, 1991.
5) 丸山宏己, 松村　祐, 渥美信子, 他：歯牙腫を伴う含歯性嚢胞の開窓療法と経過. 愛院大歯誌, 29：675-281, 1991.
6) 安彦善雄, 中出　修, 加来　亨, 他：上顎前歯部に発生した含歯性嚢胞に歯牙腫が共存した1例. 日口外誌, 39：771-773, 1993.
7) 富永恭弘, 村瀬裕文, 今井　香, 他：歯牙腫を伴った乳歯濾胞性歯嚢胞の1例. 口科誌, 43：50-60, 1994.
8) Regezi, J. A., Kerr, D. A., Courtney, R. M., et al：Odontogenic tumors；Analysis of cases. J Oral Surg, 36：771-778, 1978.
9) 樋口勝規, 中村典史, 足立宗久, 他：歯牙腫の臨床病理学的検索—その1. 臨床像の検討. 日口外誌, 36：622-626, 1990.