小唾液腺に発生した粘表皮癌症例の臨床病理学的検討

陶山一隆　川﨑五郎　徳久道生
冨永尚宏　山辺滋　空閑祥浩
水野明夫　岡邊治男

Clinicopathological analysis of the mucoepidermoid carcinoma of minor salivary gland

Kazutaka Suyama, Goro Kawasaki, Michio Tokuhisa, Naohiro Tominaga,
Shigeru Yamabe, Yoshihiro Kuga, Akio Mizuno and Haruo Okabe
The First Department of Oral and Maxillofacial Surgery,
Nagasaki University School of Dentistry
(Chief: Prof. Akio Mizuno)
Department of Oral Pathology, Nagasaki University School of Dentistry
(Chief: Prof. Haruo Okabe)

口腔腫瘍（J Jpn Soc Oral Tumor）8（4）：282～286

日本口腔腫瘍学会誌 第8巻 第4号 別刷
1996年（平成8年）12月発行
Journal of Japan Society for Oral Tumors Vol. 8, No. 4, 1996

口腔腫瘍　8巻4号　282～286頁　1996

臨　床

小唾液腺に発生した粘表皮癌症例の臨床病理学的検討

陶山一隆　川﨑五郎　徳久道生
冨永尚宏　山辺　滋　空閑祥浩
水野明夫　岡邊治男*

要旨：小唾液腺に発生した粘表皮癌6症例について病理組織学的に検討した。症例はすべて1次症例で，発症部位は硬口蓋が3例，頰粘膜が2例，下歯肉が1例であった。1991年 W. H. O. 分類にもとづく組織学的分類では，well differentiated type が3例，poorly differentiated type が3例で，poorly differentiated type の1例に頸部リンパ節転移がみられた。治療は外科療法単独症例が5例，外科・放射線・化学療法を併用した症例が1例であった。現在のところ全例において再発や転移は認められず，治療後の経過は良好である。

キーワード：小唾液腺，粘表皮癌

緒　言

粘表皮癌は，粘表皮腫として1945年に Stewart ら[1]により報告された唾液腺由来の腫瘍で，病理組織学的には類表皮細胞，粘液産生細胞およびその中間型細胞からなる[2]。Seifert[3] はすべての粘表皮腫には，再発する可能性があり，所属リンパ節または遠隔臓器に転移をきたす可能性があることから悪性の可能性が考えられ，癌腫に分類されるべきとしており，1991年の W. H. O. 新分類[4]においても粘表皮癌の名称が採用された。

今回，われわれは小唾液腺に発生した粘表皮癌6症例について，臨床所見，治療経過の概要を報告し，若干の考察を行い，さらに，W. H. O. 新分類にもとづき病理組織学的に検討した。

対象症例および方法

対象は1984年4月から1995年9月までの11年6か月間に当科で治療を行った小唾液腺由来の粘表皮癌6症例である。すべて一次症例であり，性別は男性4例，女性2例，その平均年齢は63.8歳であった（表1）。上記症例群に対し主訴，病脳期間，発症部位，病変の大きさ，TNM 分類（Stage 分類），病理組織型，治療方法，予後について検討を行った。

結　果

1.　主訴

主訴は潰瘍形成部の接触痛が2例，無痛性の腫瘤形成が2例，義歯による接触痛が2例であった（表1）。

2.　病悩期間

症状を自覚してから当科受診までの期間は，3か月から15年と様々であり，平均3年5か月であった（表1）。

3.　発症部位

発症部位は下歯肉が1例，頰粘膜が2例で，硬口蓋が3例であった（表2）。

4.　病変の大きさ

小指頭大が最も多く4例，拇指頭大が1例で，鶏卵大のものも1例あった（表2）（写真1）。

5.　TNM 分類（Stage 分類）

長崎大学歯学部第一口腔外科学教室（主任：水野明夫教授）
* 長崎大学歯学部口腔病理学講座（主任：岡邊治男教授）
〔1996年5月17日受付，1996年9月21日受理〕

表 1　小唾液腺に発生した粘表皮癌の6症例

症例	性	年齢	主　訴	病悩期間
1	F	80	接触痛(潰瘍)	1年2か月
2	M	61	接触痛(潰瘍)	3か月
3	M	74	無痛性の腫瘤	15年
4	M	69	接触痛(義歯)	4か月
5	M	50	無痛性の腫瘤	1年
6	F	49	接触痛(義歯)	3年

表 2　臨床所見―小唾液腺に発生した粘表皮癌の6症例―

症例	発症部位	病変の大きさ	TNM(Stage)分類
1	下歯肉	25×10×8mm	T2N0M0 (II)
2	頬粘膜	20×10×10mm	T1N0M0 (I)
3	硬口蓋	42×32×20mm	T3N0M0 (III)
4	頬粘膜	50×25×15mm	T4N2bM0 (IV)
5	硬口蓋	20×15×8mm	T1N0M0 (I)
6	硬口蓋	15×10×5mm	T1N0M0 (I)

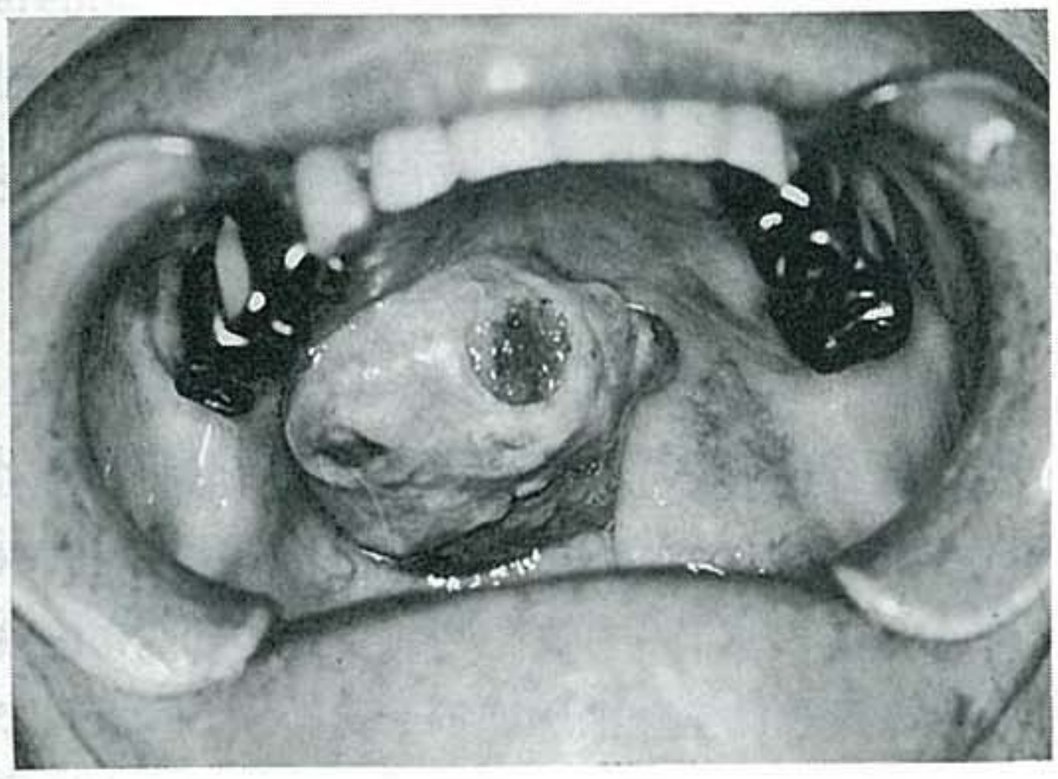

写真 1　症例3の口腔内写真

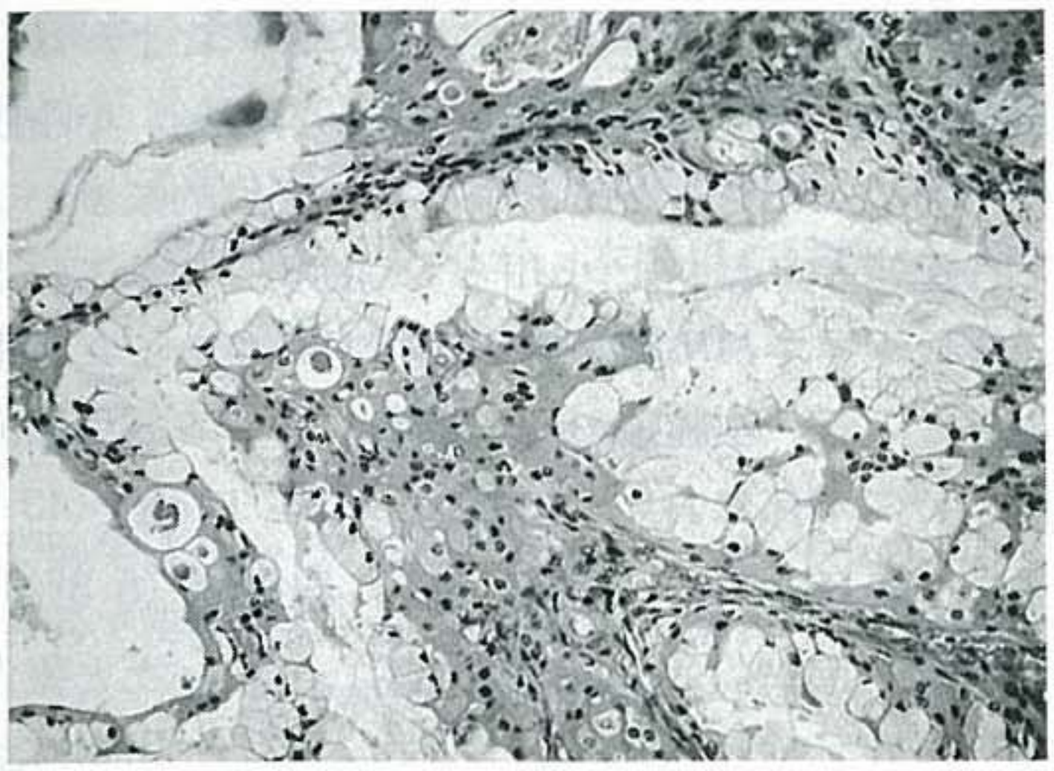

写真 2　症例2の病理組織像（H・E 染色×10）
粘液産生細胞が多数の小胞巣を形成している。

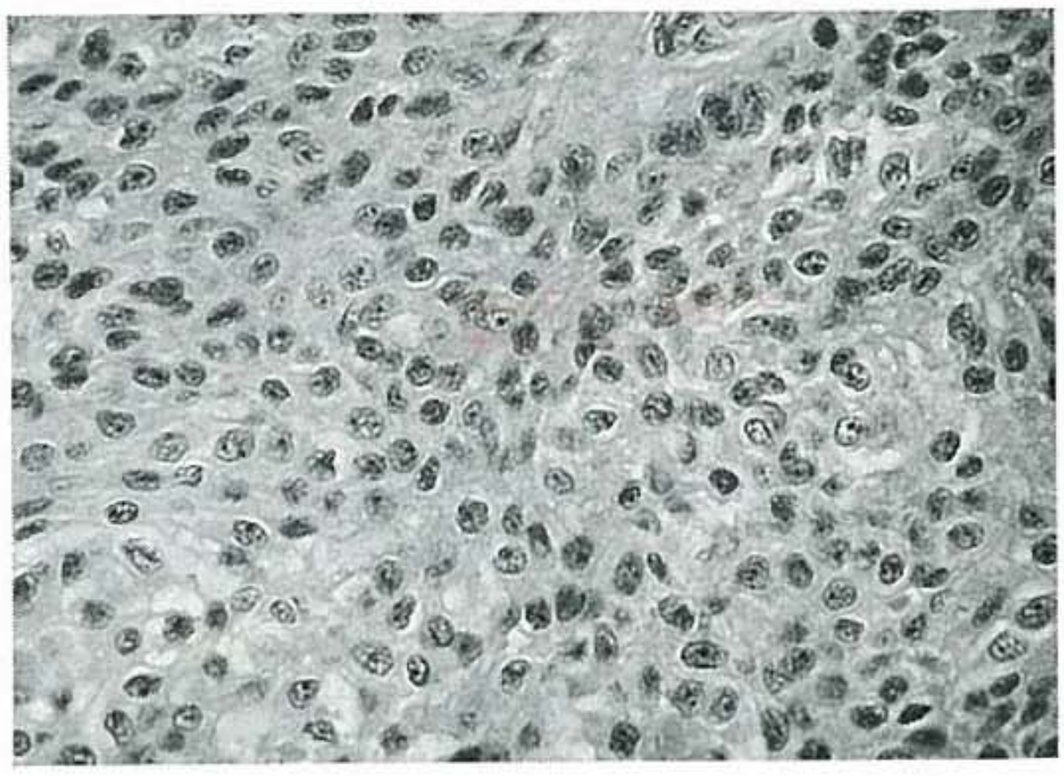

写真 3　症例3の病理組織像（H・E 染色×40）
類表皮細胞がみられる。

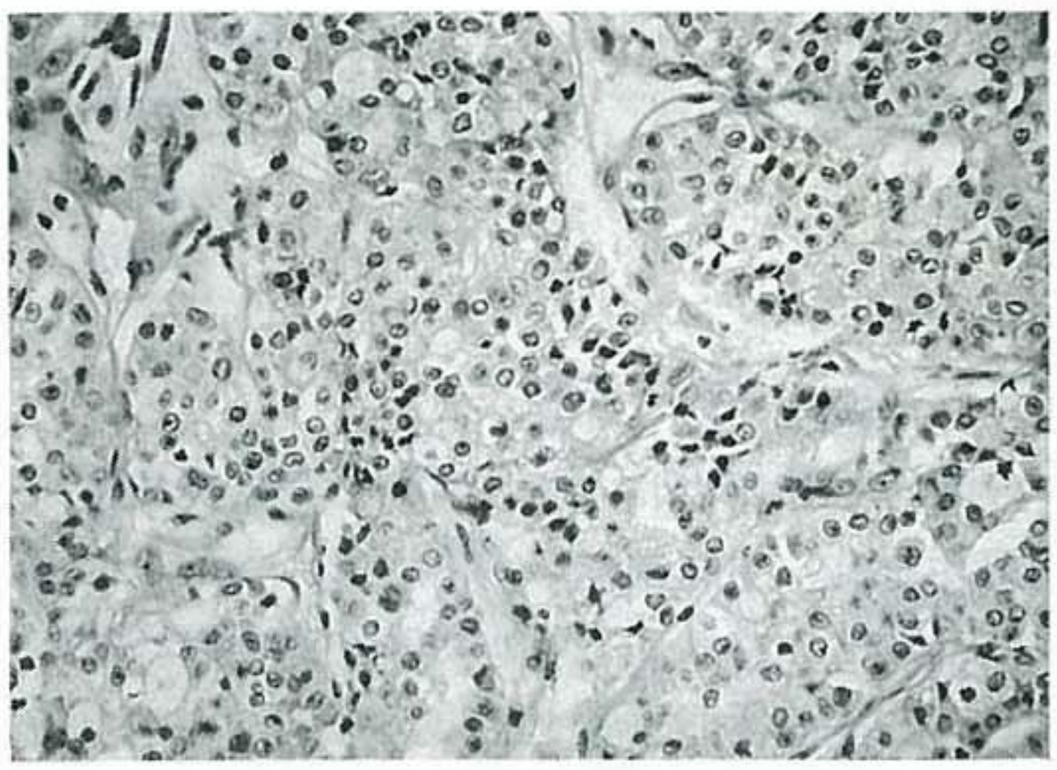

写真 4　症例4の病理組織像（H・E 染色×40）
小型で核が濃染した中間細胞が多くみられる。

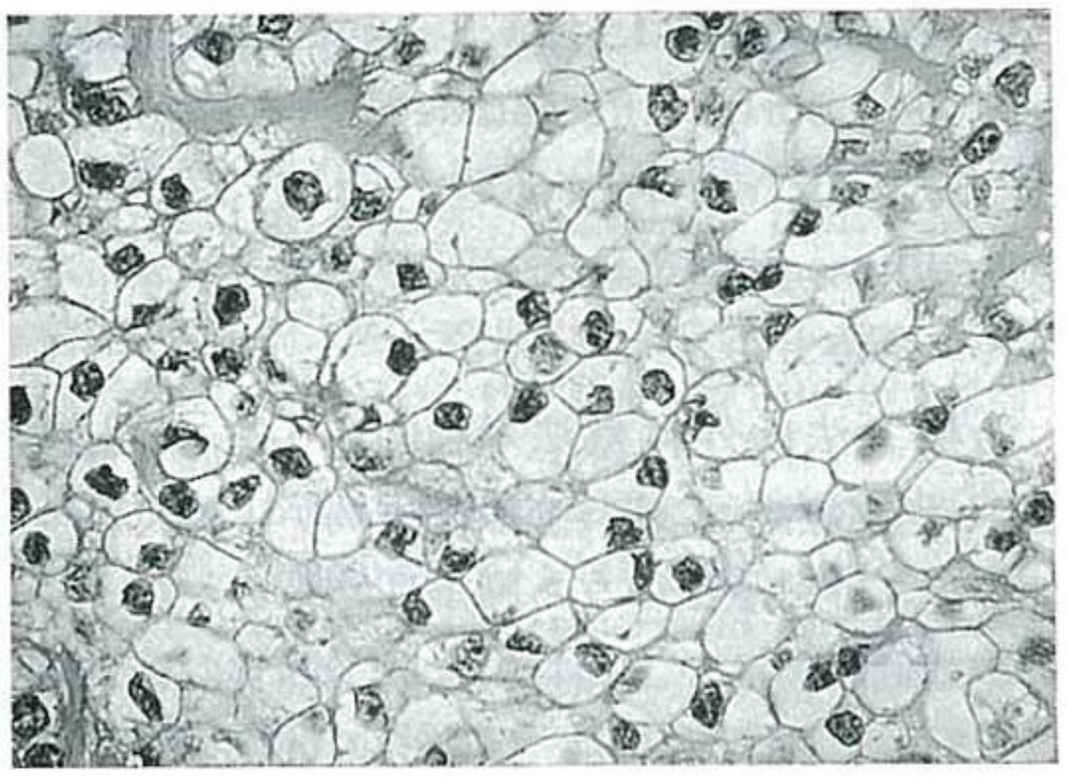

写真 5　症例5の病理組織像（H・E 染色×40）
胞体が水腫性で明るい明細胞がみられる。

T1 症例が3例，T2，T3，T4 症例がそれぞれ1例であった（表2）。T4 症例の1例のみに所属リンパ節への転移が認められた。Stage 分類では Stage I 症例が3例，Stage II，Stage III，Stage IV症例がそれぞれ1例であった。

表 3　病理学的所見—小唾液腺に発生した粘表皮癌の6症例—

症例	腫瘍構成細胞	W.H.O. 分類
1	類表皮細胞＞中間細胞＞粘液産生細胞	well differentiated
2	類表皮細胞＞明細胞＞中間細胞＞粘液産生細胞	well differentiated
3	中間細胞＞粘液産生細胞＞類表皮細胞	poorly differentiated
4	中間細胞＞類表皮細胞＞粘液産生細胞	poorly differentiated
5	中間細胞＞明細胞＞粘液産生細胞＞類表皮細胞	poorly differentiated
6	類表皮細胞＞粘液産生細胞＞中間細胞	well differentiated

表 4　治療・予後—小唾液腺に発生した粘表皮癌の6症例—

症例	治　　療	予　後
1	外科療法（腫瘍切除のみ）	8年良好
2	外科療法（下顎骨部分切除）	7年良好
3	外科療法（上顎骨部分切除）	3年良好
4	放射線＋化学＋外科療法（下顎骨区域切除＋頸部郭清）	2年良好
5	外科療法（腫瘍切除のみ）	10か月良好
6	外科療法（上顎骨部分切除）	6か月良好

6.　病理組織型（写真2～5）

すべての症例において，腫瘍は類表皮細胞，粘液産生細胞，中間細胞から構成されており，症例2と5においては，その他に明細胞も認められた。これらの腫瘍構成細胞を腫瘍部分に占める面積から優勢な順に並べてみると，3例においては類表皮細胞が最も優勢であり，その他の3例においては中間細胞が最も優勢であった（表3）。

W.H.O. 分類[4]に従い，well differentiated type と poorly differentiated type に分類したところ well differentiated type が3例で，poorly differentiated type が3例であった。

7.　治療方法

治療方法は外科療法単独例が5例，放射線療法・化学療法・外科療法併用例が1例であった（表4）。外科療法のうち腫瘍切除術のみ行った症例が2例であり，上顎骨または下顎骨の部分切除術を行った症例が4例，下顎骨の区域切除術を行った症例が1例であった。頸部リンパ節に転移が認められた症例4に関しては全頸部郭清術も併せて行った。腫瘍切除のみ行った2例は，術前の生検術にて悪性の所見がみられず，良性腫瘍として切除したところ，その後の病理組織検査によって粘表皮癌と判明したものであり，周囲の健常組織も含めて切除されていたため，上顎骨または下顎骨の追加切除は行わなかった。

8.　予後

予後観察期間は6か月から8年であり，全例において再発や転移はなく良好に経過している（表4）。

考　察

本腫瘍の発生頻度は唾液腺腫瘍のうちで5～20%前後[2,5,6]とされている。当科においても，1984年4月から1995年9月までの11年6か月間に経験した粘表皮癌は全唾液腺腫瘍40例のうちの15%であり，これらの報告を支持するものであった。また，同期間に当科で経験した粘表皮癌はすべて小唾液腺由来のものであった。杉本ら[6]によれば，粘表皮癌のうち，大唾液腺由来が27.2%，小唾液腺由来が72.8%と小唾液腺由来が圧倒的に多かったと記述しており，小川ら[7]や海野ら[8]は本報告同様にすべてが小唾液腺由来のものであったと報告している。本腫瘍の小唾液腺における発現部位について本邦においては梶山ら[9]が口蓋（43.2%），頰（8.4%），舌（8.4%），臼後部（5.3%），口底部（5.3%），歯肉（3.2%）であったと報告しており，海外においても Eversole[10] が発現部位についてほぼ同様の報告をしている。

本腫瘍においては，構成細胞と転移および局所

再発との関連性について関心が持たれ，幾つかの報告[11,12,13]がなされている。

Seifert ら[3]は構成細胞の分化度と臨床的悪性度との関係を検討し，低悪性型：高分化型で50%以上は粘液細胞からなるもの，中等度悪性型：中分化型で粘液細胞は10%以上からなるもの，高悪性型：低分化型で中間細胞，類表皮細胞が主体を占め，粘液細胞は10%以下のもの，の3型に分類し，高悪性型では転移，局所再発傾向が著しかったと報告している。篠原ら[14]の報告の中でも，この意見を支持しており，本報告で唯一転移を認めた症例4も Seifert らによる高悪性型であった。なお，分化度の指標として，最近では W.H.O. 分類（1991）[4] がよく用いられているが，これでは，腫瘍実質の50%以上に粘液産生細胞と分化した類表皮細胞のみられる well differentiated type (low grade malignancy) と，粘液産生細胞が10%以下あるいはまれにしかみられない poorly differentiated type (high grade malignancy) の2型に分類している。しかし，本分類と臨床的悪性度の関係に関する報告は，渉猟しえた限りではほとんどみられず，今後の課題と思われる。

本腫瘍に対する治療法は，その性格上悪性腫瘍の治療に準じて行われるのが一般的で，十分に周囲健康組織を含めて切除され[15,16]，頸部リンパ節転移に対しては郭清術が行われている[17]。また，抗腫瘍剤による化学療法や放射線療法なども追加されており[9]，本報告の症例4のような進展例では，化学療法や放射線療法の併用が適切と思われる。

本腫瘍の予後は発現部位，進展度，治療法などにより経過が異なるが，一般的には良好な経過をとっている[16]。本報告の6例も現在のところそのすべてが経過良好であるが，本腫瘍の性格上，今後も十分な経過観察を行う必要がある。

結　語

1984年4月から1995年9月までの11年6か月間に当科で治療を行った小唾液腺由来の粘表皮癌6例について，臨床病理学的に検討し，次のような結果を得た。

1）性別は男性4例，女性2例，その平均年齢は63.8歳であった。

2）発症部位は下歯肉が1例，頰粘膜が2例，硬口蓋が3例で，すべて小唾液腺由来の一次症例であった。

3）W.H.O. 分類（1991）による組織学的分類では，well differentiated type が3例で，poorly differentiated type が3例であった。

4）治療は外科療法単独例が5例，放射線療法・化学療法・外科療法併用例が1例であった。

稿を終えるに当たり，画像診断にご協力頂いた長崎大学歯学部歯科放射線学教室ならびに放射線治療にご協力頂いた同大学医学部放射線医学教室の方々に感謝いたします。

本論文の要旨は，1995年9月2日第63回日本口腔外科学会九州地方会（久留米）において口頭発表した。

文　献

1) Stewart, F.W., Foote, F.W., et al.: Mucoepidermoid tumor of salivary glands. Ann Surg 122: 820-844, 1945.
2) 石川梧朗監修：口腔病理学Ⅱ．改訂版，永末書店，京都，1982，740-745頁.
3) Seifert, G., Brocherious, C., et al.: WHO International histological classification of tumors tentative histological classification of salivary gland tumors. Path Res Pract 186: 551-581, 1990.
4) Seifert, G.: Histological typing of salivary gland tumors.; 2nd Ed, Springer-Verlag, Berlin, 1991, p 20-21.
5) 梶山　稔，銅城将紘，他：口蓋に発現した Mucoepidermoid tumor の1症例．日口外誌　26: 179-184, 1980.
6) 杉本忠雄，黒川秀雄，他：小児の口蓋に発現した粘表皮腫の1例．児口外　1: 49-57, 1991.
7) 小川裕三，長谷川清，他：唾液腺腫瘍108例の臨床病理学的検討．阪大歯学雑誌　26: 381-388, 1981.
8) 海野　智，川辺良一，他：唾液腺腫瘍105例の検討．日口外誌　39: 428-436, 1993.
9) 梶山　稔，銅城将紘，他：下顎に発現した粘表皮癌の1症例．日口外誌　32: 1418-1424, 1986.
10) Eversole, L.R.: Mucoepidermoid carcinoma: review of 815 report cases. J Oral Surg 28: 490-494, 1970.
11) Levitt, S., McHugh, R., et al.: Clinical staging system for cancer of salivary gland: A retrospective study. Cancer 47: 2712-2724, 1981.
12) Batsakis, J.G.: Metastatic pattern of salivary gland neoplasms. Ann Otol Rhinol Laryngol 91: 342-343, 1982.
13) 小守　昭，高城　功，他：唾液腺粘表皮腫の悪性度についての検討．日病誌　46: 19-29, 1979.
14) 篠原正徳，嶋田　誠，他：唾液腺悪性腫瘍の臨床的病理組織学的検討―頸部リンパ節ならびに遠隔転移

について―．日口外誌　39：573-582，1993.
15）松下文彦，水野明夫，他：口底に発生した粘表皮腫の2例．口科誌　38：609-614，1989.
16）黒川秀雄，三浦恵子，他：下唇に出現した粘表皮癌の1症例．日口外誌　41：324-326，1995.
17）坂下秀明，宮田　勝，他：頬粘膜に発生した粘表皮癌の1例．日口外誌　36：594-598，1990.

Clinicopathological analysis of the mucoepidermoid carcinoma of minor salivary gland

Kazutaka Suyama, Goro Kawasaki, Michio Tokuhisa, Naohiro Tominaga, Shigeru Yamabe, Yoshihiro Kuga, Akio Mizuno and Haruo Okabe*

The First Department of Oral and Maxillofacial Surgery,
Nagasaki University School of Dentistry
(Chief: Prof. Akio Mizuno)

* Department of Oral Pathology, Nagasaki University School of Dentistry
(Chief: Prof. Haruo Okabe)

Abstract

Six cases of mucoepidermoid carcinoma of minor salivary gland were reported, and all the cases were primary. Three case of carcinomas originated in the hard palate, two originated in the buccal mucosa, and one originated in the lower gingiva. As a result of histological classification by W. H. O. (1991), three were well-differentiated type and three were poorly-differentiated type. Metastasis of cervical lymph node was observed in one of the cases of poorly-differentiated type. In five cases, surgery alone was carried out. In one case, the combination of surgery, chemotherapy, and radiotherapy was carried out. To date, no recurrence and metastasis has been noted, and all the cases have had good prognosis.

Key words: minor salivary gland, mucoepidermoid carcinoma

Requests for reprints to: Dr. Suyama K., The First Department of Oral and Maxillofacial Surgery, Nagasaki University School of Dentistry, Sakamoto-machi 1-7-1, Nagasaki, 852, Japan